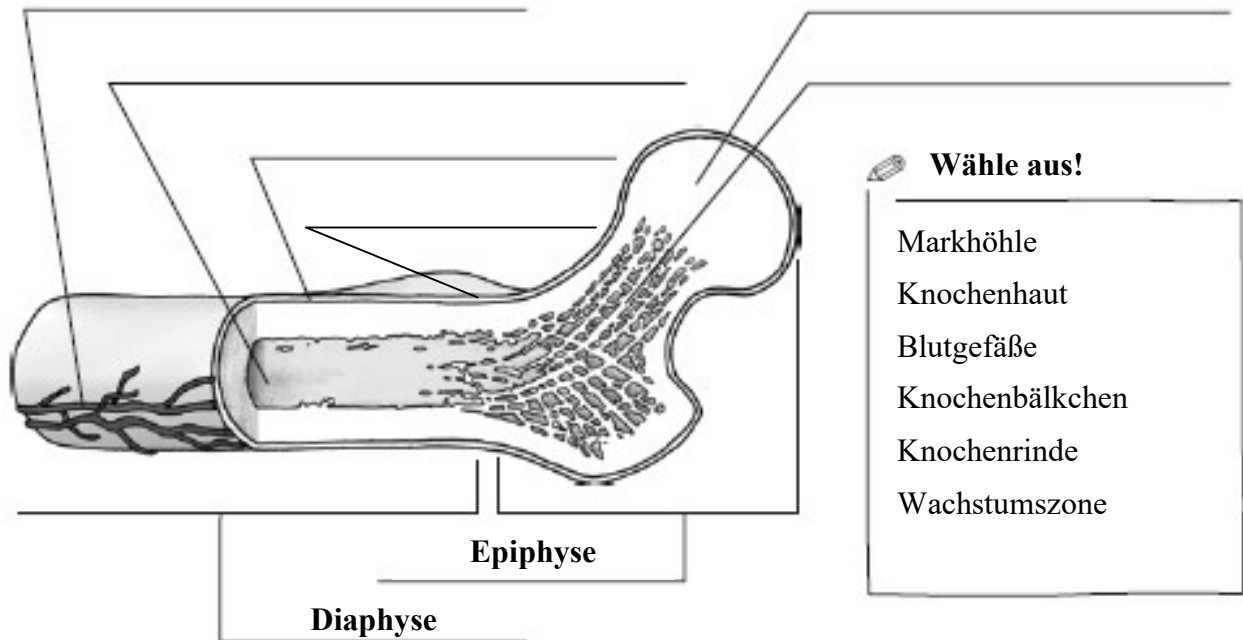


Der Aufbau eines Röhrenknochens

Aufgabe 1: Beschrifte die Abbildung!



Quelle: http://www.oebv.at/sixcms/media.php/229/BioTOP4_arbeitsblatt1.pdf, Zugriff am 06.10.2021

Aufgabe 2: Vervollständige den Lückentext!

Ein Röhrenknochen besteht aus den beiden Knochenenden, Epiphysen genannt, und dem Knochenschaft, der _____.

Verknöchert die in der Jugend noch knorpelige _____-fuge vollständig, ist das _____-wachstum des Knochens abgeschlossen.

Im Inneren eines Röhrenknochens befindet sich eine mit _____ gefüllte _____.

Die Markhöhle ist von locker aufgebautem Knochengewebe, _____ genannt, umgeben. Durch ihre Anordnung verleihen sie dem Knochen _____.

Die _____ ist eine kompakte Knochensubstanz, die den Knochen nach außen hin begrenzt. Sie wird von der _____ bedeckt, die neben _____ auch Nerven enthält.

Wörter zum Einsetzen:

Knochenrinde, Wachstums-, Blutgefäßen, Knochenmark, Markhöhle, Knochenbälkchen, Diaphyse, Stabilität, Längen-, Knochenhaut